

## ИНТЕНСИВНОСТЬ ДЕГРАДАЦИИ И СИНТЕЗА МЕЖКЛЕТОЧНОГО МАТРИКСА ДЕРМЫ У КРЫС ПОСЛЕ ЛОКАЛЬНОЙ ХОЛОДОВОЙ ТРАВМЫ НА ФОНЕ МЕТАБОЛИЧЕСКОГО СИНДРОМА

© 2023 г. Н. А. Шутский<sup>1, 2</sup>, Л. Н. Горбатова<sup>1</sup>, С. Л. Кашутин<sup>1</sup>, Н. С. Холопов<sup>1, 2, \*</sup>, Л. Л. Шагров<sup>1</sup>, А. Л. Зашихин<sup>1</sup>

<sup>1</sup>Северный государственный медицинский университет Министерства здравоохранения Российской Федерации, Архангельск, 163000 Россия

<sup>2</sup>Северный (Арктический) федеральный университет им. М.В. Ломоносова, Архангельск, 163000 Россия

\*E-mail: nikitaholopov@mail.ru

Поступила в редакцию 03.04.2023 г.

После доработки 25.04.2023 г.

Принята к публикации 29.04.2023 г.

Исследования процессов регенерации тканей в постхолодовой период в настоящее время востребованы в связи с освоением Арктики, которой свойственны чрезвычайно низкие температуры. Метаболические или гормональные отклонения на основе инсулинорезистентности и компенсаторной гиперинсулинемии, которые могут приводить к развитию сердечно-сосудистых заболеваний, а, следовательно, и к нарушениям микроциркуляции, являются отягчающими факторами, усиливающими последствия холодовых повреждений. В настоящей работе изучали процессы деградации и синтеза межклеточного матрикса дермы, а также концентрации сиаловых кислот в сыворотке крови после локальной холодовой травмы третьей степени. Выявлено, что регенеративный процесс после локального холодового повреждения начинался на 3-е сут и характеризовался увеличением содержания коллагена дермы и толщины коллагеновых волокон. Регенерация на фоне метаболического синдрома сопровождалась замедлением процессов восстановления тканей. Течение восстановительного процесса было сопряжено с изменением содержания сиаловых кислот в сыворотке крови, при этом отличительной чертой динамики этого показателя явилось увеличение концентрации сиаловых кислот при метаболических нарушениях на 7-е сут и медленному незначительному снижению в течение всего эксперимента, которое достигало контрольных значений к 21-м сут.

**Ключевые слова:** локальное холодовое повреждение, дерма, коллаген, ферментативный гидролиз, восстановление

**DOI:** 10.31857/S0041377123050085, **EDN:** DGLAZO

Холодовая травма является одной из важнейших медико-социальных проблем в военное время, при стихийных бедствиях, авариях, катастрофах, а также при освоении Арктики с ее экстремально суровым климатом. Медико-социальная и экономическая направленность данной проблемы определяется тяжестью осложнений и длительной (либо постоянной) потерей трудоспособности (Pulla et al., 1994; Mohr, 2009).

Неудовлетворительные результаты лечения холодовой травмы достигают 50%, что диктует необходимость поиска повышения эффективности лечения отморожений (Валентюкевич и др., 2021a).

Целью хирургического вмешательства, как одного из основных методов лечения при локальных холодовых поражениях, является удаление нежизнеспособных тканей и проведение реконструктивно-восстановительных операций, направленных на замещение образовавшихся дефектов собственными

тканями (Banzo et al., 2002; Ingram, Raymond, 2013; Kuht et al., 2018).

Одним из отягчающих факторов при регенеративных процессах могут играть метаболические нарушения. Как известно, метаболический синдром представляет комплекс метаболических, гормональных и клинических нарушений, которые способствуют развитию сердечно-сосудистых заболеваний, основанных на инсулинорезистентности и компенсаторной гиперинсулинемии (Беленков и др., 2018). Вследствие таких нарушений велика вероятность ухудшения микроциркуляции, что напрямую влияет на регенерацию в постхолодовом периоде (Eckel et al., 2010; Kaur, 2014).

В связи со значительной распространенностью метаболического синдрома и частой встречаемостью холодовой травмы в условиях климата северных широт, высока вероятность сочетания метаболического синдрома и холодовой травмы. Неясным остается

тот факт, оказывает ли метаболический синдром влияние на длительность и качество восстановления кожных покровов после холодовой травмы.

Вполне вероятно, что на подготовительном этапе при проведении реконструктивно-восстановительных операций, использование ресурсов сохранившейся ткани может быть одним из решений, повышающих эффективность лечения отморожений (McIntosh et al., 2019; Joshi et al., 2020). С учетом того, что метаболические нарушения широко распространены в Арктической зоне, изучение регенеративных механизмов, сопряженных с наличием метаболического синдрома, представляет теоретический и практический интерес.

Механизмы регенерации тканей после холодовой травмы освещены достаточно подробно, учитываются не только суточные изменения, но и изменения по часам; методами гистологии и иммуногистохимии авторы описывают клеточный состав дермы и внеклеточный матрикс (Agoa, 2018). Установлено, что в первые часы и сутки после холодовой травмы происходит деградация межклеточного матрикса дермы, связанная с расщеплением молекул коллагена под воздействием неспецифических и специфических протеиназ, а также матриксных металлопротеиназ 1, 8, 13, 14, 18 (Груздева, 2020).

В то же время гистологические и иммуногистохимические методы не позволяют количественно оценить интенсивность деградации межклеточного матрикса, равно как и синтез коллагена, что требует необходимости разработки методов, позволяющих количественно определить степень изменения данных процессов. С другой стороны, оценить интенсивность изменений межклеточного вещества возможно, определяя концентрацию сиаловых кислот. Известно, что сиаловые кислоты — это ациальные производные нейраминовой кислоты, являющейся одним из компонентов межклеточного вещества соединительной ткани, в том числе дермы. Уровень сиаловых кислот в сыворотке крови повышается в ходе деградации межклеточного матрикса дермы (Schauer, Kamerling, 2018). В связи с этим представляет интерес взаимосвязанности процессов разрушения коллагеновых волокон и межклеточного вещества, особенно при наличии метаболического синдрома.

Таким образом, цель настоящей работы заключалась в изучении интенсивности деградации и синтеза межклеточного матрикса дермы у крыс после локальной холодовой травмы на фоне метаболического синдрома.

## МАТЕРИАЛ И МЕТОДИКА

**Моделирование метаболического синдрома у крыс.** Для индукции метаболического синдрома в соответствии с рекомендациями (Derkach et al., 2015), начиная с 26-суточного возраста, беспородных крысят

поили 30%-ным раствором сахарозы вместо воды. В рацион также добавляли насыщенные жиры (масло с жирностью 82.5%) из расчета 4 г масла за 1 сут на 1 крысу. Через 1 мес. повышали суточное количество масла до 5 г, еще через месяц — до 6 г. У четырехмесячных крыс с помощью глюкозотолерантного теста оценивали чувствительность к глюкозе, для чего внутрибрюшинно вводили раствор глюкозы (2 г на 1 кг веса животного) и в течение 120 мин в крови, полученной из хвостовой вены, измеряли ее концентрацию. Отбирали животных с повышенной массой тела и нарушенной толерантностью к глюкозе.

**Моделирование контактного холодового повреждения.** После установления наличия метаболического синдрома у лабораторных животных, моделировали локальное холодовое повреждение по следующей методике. Предварительно охлажденную в жидком азоте металлическую гирьку диаметром 2.5 см прикладывали к депилированной коже спины крысы на 3 мин, тем самым получая отморожение третьей степени. Кусочек пораженной кожи с неповрежденной зоной забирали сразу после передозировки средства для наркоза на 3, 7, 14 и 21 сут. В качестве контрольной группы были использованы беспородные крысы, содержащиеся в тех же условиях. Группы формировали по 5 животных ( $n = 5$ ) (Валентиюкевич и др., 2021б).

**Определение процентного содержания коллагена в дерме.** Кусочек пораженной кожи забирали посредством панч-скальпеля № 5 после выведения животного из эксперимента на 3, 7, 14 и 21 сут. В качестве контрольной группы были использованы беспородные крысы той же массы тела, содержащиеся в условиях, что и экспериментальная группа. Группы формировали из 7 животных. Определение содержания коллагена в дерме осуществляли по разработанной нами методике (Шутский и др., 2019).

Этап 1 — высушивание кожи. Предварительно взвешенный и замороженный при  $-80^{\circ}\text{C}$  в 1 мл 0.9%-ного физиологического раствора хлористого натрия кусочек ткани лиофильно высушивали в лиофильной сушилке при температуре  $-46^{\circ}\text{C}$  и давлении 0.040 мБар, взвешивали, получая массу лиофилизированного образца кожи ( $m_{\text{сх}}$ ), и измельчали с помощью микротомного лезвия на фрагменты толщиной не более 3 мм.

Этап 2 — подготовка к ферментативному гидролизу. Полученные фрагменты помещали в градуированную пробирку Eppendorf (объемом 1.5 мл), заливали 1 мл 15%-ного водного раствора гидроксида натрия на 24 ч при температуре  $18-20^{\circ}\text{C}$ , после чего неоднократно промывали дистиллированной водой при температуре  $18-20^{\circ}\text{C}$  в объеме 1 мл. После достижения целевого уровня рН надосадочной жидкости 7.0, супернатант аспирировали дозатором таким образом, чтобы количество осадка в пробирке не превышало 0.3 мл. Полученный материал замораживали при  $-80^{\circ}\text{C}$ , лиофильно высушивали в лиофиль-

ной сушилке и взвешивали на аналитических весах, определяя массу материала  $m_1$ .

Этап 3 – ферментативный гидролиз коллагена. Полученный безводный осадок разводили в 900 мкл фосфатного буферного раствора с рН 7.0 и добавляли 100 мкл раствора коллагеназы I типа (НПП Эко, Россия), который заранее приготавливали путем растворения лиофильно высушенного препарата коллагеназы в 10 мл фосфатного буферного раствора с рН 7.0. Концентрация фермента составила 5 мг/мл. Затем пробирку с содержимым устанавливали в шейкер-инкубатор ES-20 (BioSan, Латвия) при температуре 37°C и интенсивном перемешивании в течение 2 ч. После этого пробирку центрифугировали при 13400 об./мин в течение 5 мин, аспирировали дозатором надосадочную жидкость, добавляли дистиллированную воду до объема 1 мл, гомогенизировали полученный материал. Процедуру, включающую гомогенизацию путем ресуспендирования дозатором, центрифугирование, аспирацию надосадочной жидкости и добавление воды до объема 1 мл повторяли 5 раз. После этого материал замораживали при –80°C, лиофильно высушивали и взвешивали, определяя массу материала  $m_2$ . По разнице масс  $m_1$  и  $m_2$  определяли массу коллагена, содержавшегося в исследуемой ткани. Процентное содержание коллагена в ткани определяют отношением конкретной массы коллагена к массе образца ткани.

Таким образом, содержание коллагена ( $m_{\text{колл}}$ , %) в ткани определяли по формуле:

$$m_{\text{колл}} = (m_1 - m_2)/(m_{\text{сх}}) \times 100\%,$$

где  $m_1$  и  $m_2$  – масса кожи до и после ферментативного гидролиза соответственно;  $m_{\text{сх}}$  – масса образца абсолютно сухой кожи (после лиофилизации).

**Определение толщины коллагеновых волокон.** Этот параметр дермы осуществляли по разработанной нами методике (Горбатова и др., 2022). Фиксированный в гистологическом забуференном 10%-ном нейтральном формалине кусочек поврежденной кожи, полученный путем панч-биопсии, без предварительной заморозки нарезали микротомным ножом на мелкие фрагменты. Полученные фрагменты помещали в центрифужную градуированную пробирку, заливали фрагменты 1 мл 50%-ного водного раствора гидроксида калия на 15 ч. По истечению времени раствор щелочи удаляли путем аспирации пипеткой Пастера и наливали дистиллированную воду в объеме 5 мл. Гомогенизировали материал при помощи струи воды из пипетки Пастера в течение 2–3 мин, доводили объем воды в пробирке до 10 мл и центрифугировали в течение 5 мин при 1500 об./мин. После центрифугирования аспирировали воду из пробирки таким образом, чтобы осадок на дне пробирки находился в объеме жидкости, не превышающем 0.5 мл, добавляли дистиллированную воду до объема 5 мл и повторно гомогенизировали материал способом, описанным выше. После пятикратной

промывки коллагенсодержащую суспензию замораживали при –80°C и лиофильно высушивали. После полного высушивания лиофилизат переносили в прободержатель сканирующего электронного микроскопа (Zeiss, Германия). После пятикратной промывки образцы высушивали на воздухе и переносили в сканирующий электронный микроскоп Sigma VP Zeiss (SEM, Германия) (ускоряющее напряжение 10 кВ, детектор InLens, апертура 7.5 мкм).


Для увеличения контрастности изображений поверхность сухих проб покрывали слоем сплава Au–Pd толщиной до 5 нм с помощью напылительной установки Q150T ES (Quorum, Великобритания). На рис. 1 представлены фотоснимки коллагеновых волокон поврежденного участка дермы у крысы контрольной группы и на фоне метаболического синдрома в зависимости от продолжительности эксперимента.

#### **Определение сиаловых кислот в сыворотке крови.**

Взятие крови осуществляли путем пункции полости сердца перед выведением животного из эксперимента. Пробирки с кровью центрифугировали с помощью LMC-4200R (BioSan, Латвия) в течение 10 мин при температуре 8°C и 2700 об./мин. Сыворотку крови отбирали в пластиковые градуированные пробирки, после чего замораживали пробирки с сывороткой в низкотемпературном морозильнике DW-86W100 (Haier, Китай).

В центрифужную пробирку, содержащую 1 мл сыворотки крови, добавляли 1 мл 10%-ного раствора трихлоруксусной кислоты и перемешивали на вортексе Microspin FV-2400 (BioSan, Латвия). Пробирку с сывороткой крови помещали на 5 мин в термостат Combitherm-2 CH 3-150 (BioSan, Латвия) при 100°C, затем охлаждали ее в течение 5 мин при –3°C, после чего центрифугировали 5 мин при 13400 об./мин с помощью Minispin (Eppendorf, Германия). Отделяли надосадочную жидкость и повторно ее центрифугировали для полного удаления осадка. В стеклянную пробирку отбирали 0.4 мл надосадочной жидкости, добавляли 5 мл уксусно-сернокислрой смеси (реактив Гесса) и нагревали в кипящей водяной бане ПЭ-4300 (Экрос, Россия) при 100°C в течение 30 мин. Далее охлаждали под струей холодной воды. Оптическую плотность полученных образцов определяли на спектрофотометре 2800 UV/VIS (United Products & Instruments, США) в кварцевой кювете с шириной слоя 10 мм при длине волны 545 нм против кюветы сравнения с реактивом Гесса. Результат выражали в усл. ед., умножая величину экстинкции на 1000.

**Статистическая обработка.** Обработку полученных результатов проводили с помощью программы SPSS 13.0 for Windows. Распределение параметров было ненормальным, в связи с чем описание выборов проводили посредством подсчета медианы (Me) и межквартильного интервала (Q25; Q75). Вероятность различий оценивали по непараметрическому критерию Колмогорова–Смирнова ( $Z$ ). При прове-



**Рис. 1.** Сканирующая электронная микроскопия коллагеновых волокон дермы поврежденного участка после холодовой травмы у крыс с метаболическим синдромом. *a* – Контрольная группа; *б* – 3 сут; *в* – 7 сут; *г* – 14 сут; *д* – 21 сут. Масштабная линейка – 10 мкм.

дении корреляционного анализа использовали критерий Кендалла ( $\tau$ ). Различия считали достоверными при  $p < 0.05$ .

**Реактивы.** В работе использовали глюкозу, гидроксид натрия (Вектон, Россия), фосфатно-солевой буферный раствор PBS (Melford, Великобритания), коллагеназу I тип, лиофилизированную (НПП Эко, Россия), формалин, гидроксид калия (ВитаХим, Россия), трихлоруксусную кислоту квалификации “х. ч.” (Chemical line, Россия), концентрированную серную кислоту (ООО Сигма Тек, Россия) и ледяную уксусную кислоту квалификации “х. ч.” (PanReac, Испания).

## РЕЗУЛЬТАТЫ И ОБСУЖДЕНИЕ

Как следует из данных, представленных на рис. 2*a*, у крыс на 3-и сут после локального холодового повреждения регистрировали статистически значимое снижение содержания коллагена дермы с 69.69 (67.58; 70.16) до 26.92% (23.48; 30.80) при  $Z = 1.41$  и  $p = 0.030$ . Но уже на 7-е сут значение показателя составляло 40.51% (38.43; 42.12) при  $Z = 1.65$  и  $p = 0.009$ . Увеличение показателя до 53.22% (49.98; 56.22) при  $Z = 1.65$  и  $p = 0.009$  продолжалось до 14-х сут, и в период 14–21-х сут содержание коллагена дермы имело лишь тенденцию к увеличению (всего на 3.0%) без статистически значимого подтверждения и составило 56.28% (54.23; 56.78) при  $Z = 0.89$  и  $p = 0.390$ . Таким образом, в течение 21-х сут после локальной холодовой травмы содержание коллагена дермы не возвращается к уровню соответствующего показателя в контрольной группе и составляет 56.28 (54.23; 56.78) против 69.69% (67.58; 70.16) при  $Z = 1.44$  и  $p = 0.030$ .

На 3-и сут после холодовой травмы снижение содержания коллагена дермы сопровождалось со статистически значимым уменьшением толщины коллагеновых волокон с 10.31 (9.11; 11.17) до 4.48 (3.43; 4.37) мкм при  $Z = 1.36$ ;  $p = 0.047$ ) (рис. 2*б*).

Увеличение толщины начиналось на 7-е сут (5.62 мкм (5.14; 6.10) при  $Z = 1.49$  и  $p = 0.023$ ) и продолжилось до 14-х сут. На 21-е сут после холодовой травмы толщина коллагеновых волокон составляла 9.36 мкм (9.17; 9.53) и уже не отличалась от аналогичного показателя в группе контроля ( $Z = 0.87$ ;  $p = 0.431$ ).

На рис. 2*в* представлена динамика содержания сиаловых кислот в сыворотке крови у крыс с метаболическим синдромом после локальной холодовой травмы. Тенденцию к увеличению концентрации сиаловых кислот в крови у крыс регистрировали только на 7-е сут эксперимента с 237.0 (236.0; 286.0) до 299.0 усл. ед. (253.0; 314.0) при  $Z = 0.91$  и  $p = 0.370$ . К 14-м сут наблюдали незначительную тенденцию к снижению – до 283.0 (246.0; 295.0) при  $Z = 0.72$  и  $p = 0.680$ . В период 14–21-е сут снижение уровня сиаловых кислот в крови было малозаметным и составляло 278.0 усл. ед. (274.0; 294.5) при  $Z = 0.77$  и  $p = 0.593$ . Таким образом, в течение 21-х сут после локальной холодовой травмы у крыс с метаболическим синдромом содержание сиаловых кислот в сыворотке крови не имело статистически значимого различия с соответствующим показателем крыс контрольной группы (278.0 усл. ед. (274.0; 294.5) и 237.0 усл. ед. (236.0; 286.0) при  $Z = 0.91$ ;  $p = 0.375$ ).

Итак, после локальной холодовой травмы изменения в дерме касались как изменений общего содержания коллагена, о чем свидетельствовала динамика содержания коллагена, так и изменений толщины коллагеновых волокон.

Уменьшение содержания коллагена дермы на 3-и сут после холодовой травмы является свидетельством разрушения соединительной ткани, что под-

тверждается гистологически — наличием фибриноидного некроза в зоне повреждения (Шагров и др., 2020), а также нарастанием концентрации сиаловых кислот вплоть до 7-х сут и наличием сильной статистически значимой корреляцией ( $\tau = 0.97$ ;  $p = 0.040$ ) (рис. 3).

Известно, что сиаловые кислоты характеризуют степень воспалительного процесса, и их концентрация резко повышается при поражении тканей, в частности синовиальной оболочки при различных клинических формах артритов (Schauer et al., 2018). Снижение содержания коллагена дермы сопряжено с уменьшением толщины коллагеновых волокон, о чем свидетельствует сильная статистически значимая коррелятивная связь между этими показателями ( $\tau = 0.98$ ;  $p = 0.001$ ). Вследствие деградации коллагеновых волокон нарушается межклеточный матрикс поврежденного участка дермы. Необходимо учитывать тот факт, что физические свойства коллагеновых волокон оказывают непосредственное влияние на функциональную активность фибробластов дермы: нарушение целостности коллагеновой сети межклеточного матрикса проявляется в нарушении фокальных контактов между фибробластами и коллагеновым матриксом, что снижает уровень метаболической активности фибробластов (Diegelmann, 2003; Борзых и др., 2021). Однако полного прекращения синтетической активности фибробластов в зоне повреждения к 3 сут не наступает, поскольку уже на 7-е сут регистрируется увеличение содержания коллагена дермы. Наряду с увеличением количества коллагена изменяется толщина коллагеновых волокон.

Известно, что завершение формирования коллагеновых волокон осуществляется во внеклеточной среде, и толщина их зависит от количества тройных спиралей тропоколлагена (Diegelmann, 2003; Борзых и др., 2021). Полученные результаты по толщине коллагеновых волокон хорошо согласуются с исследованиями волокон соединительной ткани методом поляризационной микроскопии, описанными в работе Данилова (2008), а также Омеляненко с соавт. (2009). Указанные изменения происходили на фоне продолжающегося увеличения концентрации сиаловых кислот в сыворотке. Таким образом, можно полагать, что на 7-е сут после холодовой травмы в зоне повреждения дермы процесс деградации соединительной ткани продолжался на фоне увеличения синтетической активности фибробластов и формирования зрелых коллагеновых волокон.

В период с 7–14-е сут после холодовой травмы продолжающееся увеличение содержания коллагеновых волокон и их толщины происходило уже на фоне снижения концентрации сиаловых кислот в сыворотке крови. Вполне очевидно, что именно в период с 7–14-е сут синтетическая активность фибробластов в соединительной ткани стала превалировать над деградацией.

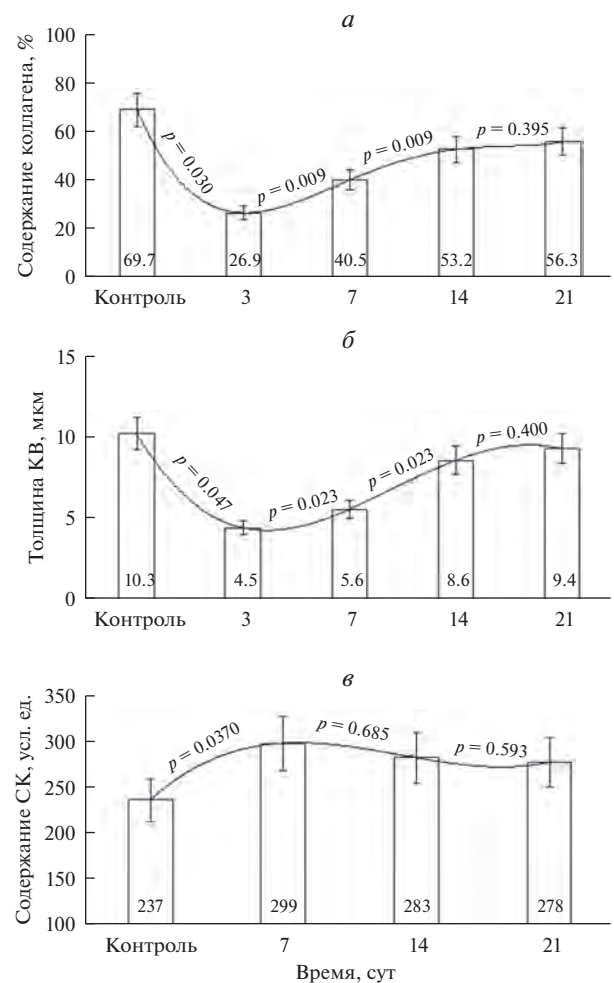
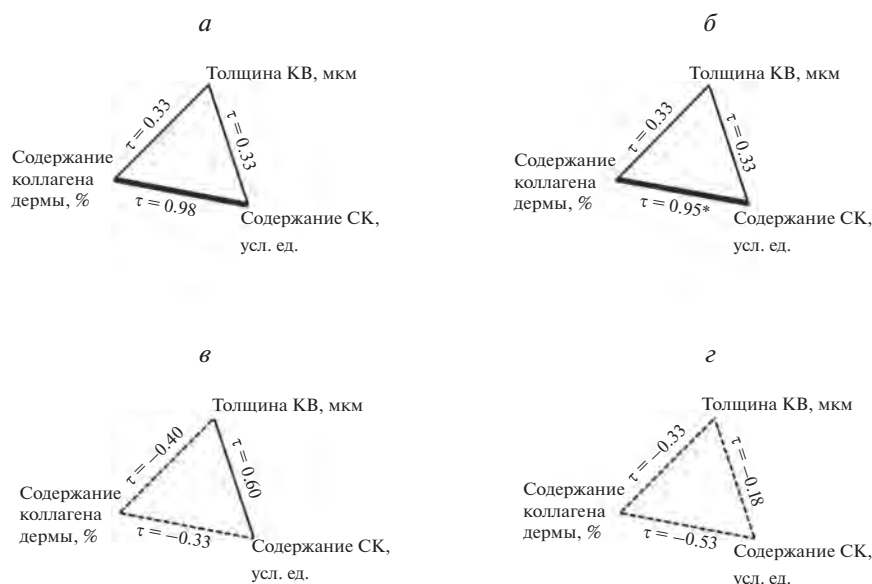


Рис. 2. Динамика медианных значений содержания коллагена (а) и толщины коллагеновых волокон (КВ) дермы (б), а также сиаловых кислот (СК) сыворотки крови (в) в течение 21 сут после локальной холодовой травмы у крыс на фоне метаболического синдрома.

Учитывая, что к 21-м сут статистически значимых различий по содержанию коллагена дермы, толщине коллагеновых волокон и концентрации сиаловых кислот в экспериментальной и контрольной группах не наблюдали, можно предполагать наступление восстановления соединительной ткани кожи именно к этому времени.

Итак, на 3-е сут после холодовой травмы происходит активная деградация соединительной ткани дермы, о чем свидетельствует снижение содержания коллагена дермы, уменьшение толщины коллагеновых волокон и увеличение концентрации сиаловых кислот в сыворотке крови. На 7-е сут после холодовой травмы увеличивается содержание коллагена дермы и толщина коллагеновых волокон на фоне высокого содержания сиаловых кислот. Продолжающееся увеличение содержания и толщины коллагеновых волокон происходило уже на фоне снижения концентрации сиаловых кислот в сыворотке



**Рис. 3.** Корреляционный анализ содержания коллагена, толщины коллагеновых волокон (KB) дермы и сиаловых кислот (СК) сыворотки крови после локального холодового воздействия у крыс с метаболическим синдромом. *a* – Контроль, *б* – 7 сут, *в* – 14 сут, *з* – 21 сут. (\*) – различие достоверно при  $p < 0.05$ .

крови в период 7–14-е сут после холодовой травмы, а к 21-м сут содержание изучаемых параметров в экспериментальной группе уже не отличалось от группы контроля, что может указывать на восстановление соединительной ткани дермы. Однако полностью сформированного рубца не наблюдали.

Исходя из полученных результатов, можно выделить следующие особенности регенерации кожи после локального холодового повреждения на фоне метаболического синдрома. Регенеративный процесс после локального холодового повреждения начинался на 3-е сут и характеризовался увеличением содержания коллагена дермы и толщины коллагеновых волокон. Регенерация на фоне метаболического синдрома сопровождалась замедлением процессов восстановления тканей. Течение восстановительного процесса сопряжено с изменением содержания сиаловых кислот в сыворотке крови. При этом отличительной чертой динамики этого показателя является увеличение их концентрации при метаболических нарушениях на 7-е сут (до 299.0 усл. ед. (253.0; 314.0)) и медленное снижение их концентрации в течение всего эксперимента, которое достигает контрольных значений к 21-м сут ( $Z = 0.91$ ;  $p = 0.375$ ).

#### БЛАГОДАРНОСТИ

Работа выполнена с использованием оборудования ЦКП НО “Арктика” Северного (Арктического) федерального университета им. М.В. Ломоносова (г. Архангельск).

#### ФИНАНСИРОВАНИЕ РАБОТЫ

Работа выполнена за счет бюджетных средств Северного государственного медицинского университета Министерства здравоохранения РФ (Архангельск).

#### СОБЛЮДЕНИЕ ЭТИЧЕСКИХ СТАНДАРТОВ

Все процедуры, выполненные в исследованиях с участием животных, соответствовали этическим стандартам, утвержденным правовыми актами РФ, принципам Базельской декларации и утверждены положительным решением локального этического комитета Северного государственного медицинского университета Министерства здравоохранения Российской Федерации (протокол № 05/06-18 от 28.06.2018).

#### КОНФЛИКТ ИНТЕРЕСОВ

Авторы заявляют об отсутствии конфликта интересов.

#### СПИСОК ЛИТЕРАТУРЫ

- Беленков Ю.Н., Привалова Е.В., Каплунова В.Ю., Зекцер В.Ю., Виноградова Н.Н., Ильгисонис И.С., Шакарьянц Г.А., Кожевникова М.В., Лишута А.С. 2018. Метаболический синдром: история развития, основные критерии диагностики. Рациональная фармакотерапия в кардиологии. Т. 14. № 5. С. 757. (Belenkov Yu.N., Privalova E.V., Kaplunova V.Yu., Zektser V.Yu., Vinogradova N.N., Ilgisonis I.S., Shakaryants G.A., Kozhevnikova M.V., Lishuta A.S. 2018. Metabolic syndrome: the history of development, the main diagnostic criteria. Rational Pharmacother. Cardiol. (Ratsional'naya farmakoterapiya v kardiologii). V. 14. P. 757.)  
<https://doi.org/10.20996/1819-6446-2018-14-5-757-764>

- Борzych О.Б., Шнайдер Н.А., Карпова Е.И., Петрова М.М., Демина О.М., Насырова Р.Ф.* 2021. Синтез коллагена в коже, его функциональные и структурные особенности. Медицинский вестник Северного Кавказа. Т. 16. № 4. С. 443. (*Borzykh O.B., Schneider N.A., Karpova E.I.* 2021. Synthesis of collagen in the skin, its functional and structural features. Medical news of the North Caucasus (Meditsinskiy vestnik Severnogo Kavkaza). V. 16. P. 443.) <https://doi.org/10.14300/mnnc.2021.16108>
- Валентюкевич А.Л., Гарелик П.В., Меламед Д.В.* 2021а. Способ воспроизведения отморожений. В кн.: Актуальные вопросы и современные подходы в оказании хирургической помощи в Республике Беларусь. В кн.: Сборник материалов республиканской научно-практической конференции с международным участием и XXVIII Пленума Правления Белорусской ассоциации хирургов. Минск: Белорусский государственный медицинский университет. С. 57. (*Valentyukevich A.L., Garelik P.V., Melamed D.V.* 2021. A way to reproduce frostbite. In: Topical issues and modern approaches in the provision of surgical care in the Republic of Belarus: a collection of materials of the republican scientific and practical conference with international participation and the XXVIII Plenum of the Board of the Belarusian Association of Surgeons. Minsk: Belarusian State Medical University (Minsk: Belorusskiy gosudarstvennyy meditsinskiy universitet). P. 57.)
- Валентюкевич А.Л., Меламед В.Д., Прокончик Н.И.* 2021б. Экспериментальное моделирование отморожений разной степени тяжести у лабораторных животных. Часть 2. Морфологическая оценка эффективности устройства для моделирования контактных отморожений. Журн. Гродненского государственного медицинского университета. Т. 19. № 1. С. 46. (*Valentyukevich A.L., Melamed V.D., Prokopchik N.I.* 2021. Experimental modeling of frostbites of varying severity in laboratory animals. Part 2. Morphological assessment of the effectiveness of the device for simulating contact frostbite. J. Grodno State Medical University (Zhurnal Grodnenskogo gosudarstvennogo meditsinskogo universiteta). V. 19. № 1. P. 46.) <https://doi.org/10.25298/2221-8785-2021-19-1-46-54>
- Груздева О.С.* 2020. Патологическая анатомия отморожений. Забайкальский медицинский вестник. Т. 4. С. 137. (*Gruzdeva O.S.* 2020. Pathological anatomy of frostbite. Transbaikal Medical Bulletin (Zabaykal'skiy meditsinskiy vestnik). V. 4. P. 137.) [https://doi.org/10.52485/19986173\\_2020\\_4\\_137](https://doi.org/10.52485/19986173_2020_4_137)
- Горбатова Л.Н., Шутский Н.А., Кашутин С.Л., Малявская С.И., Шагров Л.Л., Мизгирев Д.В., Чухчин Д.Г.* 2022. Способ выделения коллагеновых волокон дермы. Патент на изобретение РФ 2764514 С1, 18.01.2022, заявка № 2020142837 от 23.12.2020. (*Gorbatova L.N., Shutskiy N.A., Kashutin S.L., Malyavskaya S.I., Shagrov L.L., Mizgirev D.V., Chukhchin D.G.* 2022. Method of isolation of collagen fibers of the dermis. Patent for invention RF 2764514 С1, 18.01.2022, application № 2020142837 from 23.12.2020.)
- Данилов Р.К.* 2008. Раневой процесс: гистогенетические основы. Санкт-Петербург: ВМедА им. С.М. Кирова. (*Danilov R.K.* 2008. Wound process: histogenetic bases. St. Petersburg: Kirov VMedA.)
- Омельяненко Н.П., Слуцкий Л.И.* 2009. Соединительная ткань (гистофизиология и биохимия). М.: Известия. (*Omelianenko N.P., Slutsky L.I.* 2009. Connective tissue (histophysiology and biochemistry). Moscow: News (Izvestia).)
- Шагров Л.Л., Шутский Н.А., Кашутин С.Л., Николаев В.И., Малявская С.И.* 2020. Об участии эозинофилов в восстановлении тканей после локальной холодовой травмы. Вестник Северо-Западного государственного медицинского университета им. И.И. Мечникова. Т. 12. № 2. С. 71. (*Shagrov L.L., Shutskiy N.A., Kashutin S.L., Nikolaev V.I., Malyavskaya S.I.* 2020. On the participation of eosinophils in tissue recovery after a local cold injury. Herald of North-Western State Medical University named after I.I. Mechnikov (Vestnik Severo-Zapadnogo gosudarstvennogo meditsinskogo universiteta im. I.I. Mechnikova). V. 12. P. 71.) <https://doi.org/10.17816/mechnikov202012271-78>
- Шутский Н.А., Шагров Л.Л., Кашутин С.Л., Аксенов А.С., Малявская С.И.* 2019. Динамика содержания коллагена дермы крыс после локального холодового повреждения. Труды Карельского научного центра Российской академии наук. № 6. С. 85. (*Shutskiy N.A., Shagrov L.L., Kashutin S.L., Aksenov A.S., Malyavskaya S.I.* 2019. Changes in the collagen content in the dermis of rats after local cold injuries. Transactions of the Karelian Research Centre of the Russian Academy of Sciences (Trudy Karel'skogo nauchnogo tsentra Rossiyskoy akademii nauk). P. 85.) <https://doi.org/10.17076/eb967>
- Arora R.* 2018. Mechanism of freeze-thaw injury and recovery: a cool retrospective and warming up to new ideas. Plant Sci. V. 270. P. 301. <https://doi.org/10.1016/j.plantsci.2018.03.002>
- Banzo J., Martínez V.G., Abós M.D.* 2002. Frostbite of the upper and lower limbs in an expert mountain climber: the value of bone scan in the prediction of amputation level. Revista Espanola de Medicina Nuclear. V. 21. P. 366.
- Derkach K.V., Bondareva V.M., Chistyakova O.V., Berstein L.M., Shpakov A.O.* 2015. The effect of long-term intranasal serotonin treatment on metabolic parameters and hormonal signaling in rats with high-fat diet/low-dose streptozotocin-induced type 2 diabetes. Int. J. Endocrinol. V. 2015. P. 245459. <https://doi.org/10.1155/2015/245459>
- Diegelmann R.F.* 2003. Analysis of collagen synthesis. In: Wound healing: methods and protocols. P. 349.
- Eckel R.H., Alberti K.G., Grundy S.M., Zimmet P.Z.* 2010. The metabolic syndrome. Lancet. V. 375. P. 181. [https://doi.org/10.1016/S0140-6736\(09\)61794-3](https://doi.org/10.1016/S0140-6736(09)61794-3)
- Ingram B.J., Raymond T.J.* 2013. Recognition and treatment of freezing and nonfreezing cold injuries. Curr. Sports. Med. Rep., V. 12. P. 125. <https://doi.org/10.1249/JSR.0b013e3182877454>
- Joshi K., Goyary D., Mazumder B., Chattopadhyay P., Chakrabort R., Bhuti Y.D., Dwivedi S.K.* 2020. Frostbite: current status and advancements in therapeutics. J. Thermal. Biol. V. 93. P. 102716. <https://doi.org/10.1016/j.jtherbio.2020.102716>

- Kaur J.A.* 2014. Comprehensive review on metabolic syndrome. *Am. Heart J. Plus.* V. 2014. 943162. <https://doi.org/10.1155/2014/943162>
- Kuht J., Smith B., Brown A.* 2018. Field recognition and management of freezing and non-freezing cold injuries. *J. R. Nav. Med. Serv.* V. 104. P. 41. <https://doi.org/10.1136/jrnms-104-41>
- McIntosh S.E., Freer L., Grissom C.K., Auerbach P.S., Rodway G.W., Cochran A., Giesbrecht G.G., McDevitt M., Imray C.H., Johnson E.L., Pandey P., Dow J., Hackett P.H.* 2019. Wilderness medical society clinical practice guidelines for the prevention and treatment of frostbite. *Wilderness & Environmental Medicine.* V. 30. P. 19. <https://doi.org/10.1016/j.wem.2019.05.002>
- Mohr W.J., Jenabzadeh K., Ahrenholz D.H.* 2009. Cold Injury. *Hand Clinics.* V. 25. P. 481. <https://doi.org/10.1016/j.hcl.2009.06.004>
- Pulla R.J., Pickard L.J., Carnett T.S.* 1994. Frostbite: an overview with case presentations. *The Journal of foot and ankle surgery.* V. 33. № 1. P. 53.
- Schauer R., Kamerling J.P.* 2018. Exploration of the sialic acid world. *Adv. Carbohydr. Chem. Biochem.* V. 75. P. 1. <https://doi.org/10.1016/bs.accb.2018.09.001>

## The Intensity of Degradation and Synthesis of Derma Intercellular Matrix in Rats after Local Cold Injury in the Presence of Metabolic Syndrome

N. A. Shutskiy<sup>a, b</sup>, L. N. Gorbatova<sup>a</sup>, S. L. Kashutin<sup>a</sup>, N. S. Kholopov<sup>a, b, \*</sup>, L. L. Shagrov<sup>a</sup>, and A. L. Zashihin<sup>a</sup>

<sup>a</sup>*Northern State Medical University, Arkhangelsk, 163000 Russia*

<sup>b</sup>*Lomonosov Northern (Arctic) Federal University, Arkhangelsk, 163000 Russia*

\**e-mail: nikitaholopov@mail.ru*

Studies of tissue regeneration processes in the post-cold period are currently in demand in connection with the development of the Arctic, which is characterized by extremely low temperatures. Metabolic or hormonal abnormalities based on insulin resistance and compensatory hyperinsulinemia, which can lead to the development of cardiovascular diseases, and, consequently, to microcirculation disorders, are aggravating factors that increase the consequences of cold injuries. In this work, we studied the processes of degradation and synthesis of the intercellular matrix of the dermis, as well as the concentration of sialic acids in the blood serum after a local cold injury of the third degree. It was revealed that the regenerative process after local cold damage began on day 3 and was characterized by an increase in the collagen content of the dermis and the thickness of collagen fibers. Regeneration in the case of metabolic syndrome was accompanied by a slowdown in tissue repair processes. The course of the recovery process was associated with a change in the content of sialic acids in the blood serum, while a distinctive feature of the dynamics of this indicator was an increase in the concentration of sialic acids in metabolic disorders on day 7 and a slow slight decrease throughout the experiment, reaching the control values by day 21.

**Keywords:** local cold damage, dermis, collagen, enzymatic hydrolysis, restoration